

Dr. Miguel Ángel Carrillo Martínez,<sup>1</sup>  
 Dr. Juan Mauro Moreno Guerrero,  
 Dr. Carlos Rodríguez Montalvo,  
 Dra. Renata Meza

## Angioplastia transhepática percutánea de la vena porta en pacientes con trasplante hepático ortotópico

### RESUMEN

**Introducción:** El trasplante hepático se ha convertido en el tratamiento de elección para los pacientes con enfermedad hepática terminal no maligna. Aunque las técnicas quirúrgicas y la terapia inmunosupresiva para este propósito han mejorado considerablemente, todavía se presentan complicaciones significativas que pueden llevar a una falla del injerto. Las complicaciones vasculares ocurren en el 9%

de los casos de trasplante hepático ortotópico y las alteraciones en la vena porta se desarrollan hasta en el 3% de los casos.

**Método:** A dos pacientes con trasplante ortotópico de hígado se les realizó con éxito angioplastia de la vena porta para tratamiento de estenosis con abordaje transhepático, a uno de ellos se le colocó un Stent.

**Conclusión:** En los pacientes con hígado trasplantado las intervenciones de la vena porta por vía transhepática son facti-

bles, seguras y útiles para preservar la función del órgano y evitar retrasplante.

**Palabras clave:** Trasplante hepático, trasplante ortotópico, complicaciones vasculares.

*continúa en la pág. 302*

<sup>1</sup> Del Hospital San José Tec. de Monterrey. Escuela de Medicina del Tecnológico de Monterrey. Av. Morones Prieto 3000 Poniente, 64710, Monterrey, N.L.  
 Copias (copies): Dr. Miguel Ángel Carrillo Martínez. E-mail: doctor.migueltcarrillo@itesm.mx

### Introducción

El trasplante hepático se ha convertido en el tratamiento de elección para los pacientes con enfermedad hepática terminal no maligna. Aunque las técnicas quirúrgicas y la terapia inmunosupresiva para este propósito han mejorado considerablemente, todavía se presentan complicaciones significativas que pueden llevar a una falla del injerto y requerir retrasplante a menos que se instituya un tratamiento rápido. Estas complicaciones incluyen estenosis y trombosis venosa y arterial; pseudoaneurisma arterial; fuga, estenosis y obstrucción biliar; infarto, isquemia y absceso hepático; colecciones líquidas y hematomas; desórdenes linfoproliferativos; recurrencia tumoral; hepatitis por virus C; e infarto esplénico.<sup>1</sup>

Las complicaciones vasculares ocurren en 9% de los casos de trasplante ortotópico de hígado.<sup>2,3</sup> La compli-

cación vascular más común es la trombosis de la arteria hepática y puede conducir a falla del injerto, fuga biliar, hemorragia o sepsis. Ocurre en 4 a 12% de los receptores adultos y en un mayor porcentaje en niños. La segunda complicación vascular más frecuente es la estenosis de la arteria hepática que ocurre en 5% de los casos.<sup>2,4,5</sup> La estenosis generalmente se localiza en o cerca de la anastomosis y puede producir isquemia hepática o estenosis de la vía biliar y progresar a trombosis de la arteria.<sup>6</sup>

Las alteraciones en la vena porta se desarrollan hasta en 3% de los casos de trasplante.<sup>3,5,7</sup> Las causas predisponentes son mala técnica quirúrgica, una disparidad en el tamaño entre la porta del donador y la del receptor y estados hipercoagulables. Las manifestaciones corresponden a las de hipertensión porta como ascitis, edema, hemorragia de várices y falla hepática. El diagnóstico puede hacerse por ultrasonido Doppler o mediante angiografía por TC,<sup>8</sup> pero en ocasiones el diagnóstico definitivo puede requerir venografía transhepática directa, la cual permite la medición del gra-

## ABSTRACT

**Introduction:** The liver transplant has become the preferred treatment for patients with non-malignant terminal hepatic disease. Although the surgical techniques and the immunosuppressant therapy for this purpose have improved con-

siderably, significant complications that can carry to a graft failure are still shown. Vascular complications occur in the 9% of the cases of orthotopic liver transplant and alterations in portal vein are developed up to 3% of the cases.

**Method:** Success portal vein angioplasties were practiced to two orthotopic liver transplant patients for stenosis treatment with transhepa-

tic approach, a Stent was placed to one of them.

**Conclusion:** In patients with transplanted liver, portal vein interventions for transhepatic via are feasible, safe and useful to preserve the organ function and to avoid a new transplant.

**Key words:** Liver transplant, orthotopic transplant, vascular complications.

diente de presión a través de la estenosis (más de 5 mm de mercurio se consideran significativos).

Las complicaciones de la vena cava inferior (estenosis, oclusión o estenosis de vena hepática), ocurren en menos de 1% de los casos y generalmente se deben a accidentes quirúrgicos o estados hipercoagulables.<sup>3,9</sup>

Las manifestaciones clínicas y de laboratorio de las complicaciones postrasplante de hígado frecuentemente son inespecíficas y pueden estar enmascaradas por las drogas inmunosupresoras. El rol del Radiólogo y los estudios de imagen son críticos para el diagnóstico y tratamiento temprano de estas complicaciones.<sup>1</sup>

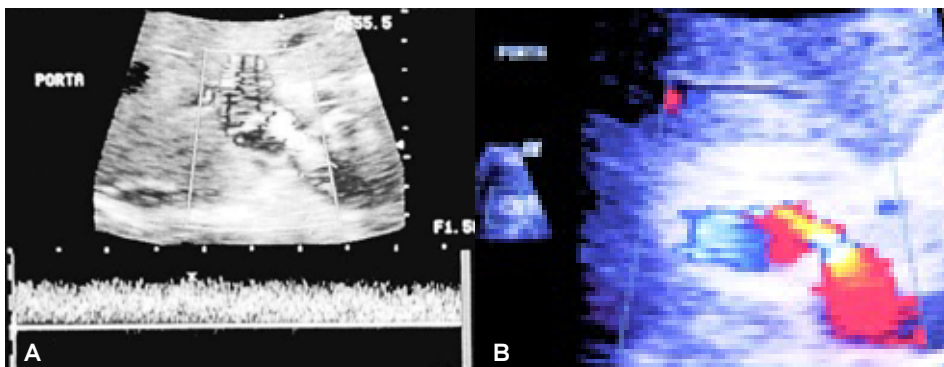
Presentamos dos casos de trasplante hepático con estenosis de la vena porta.

### Caso 1

Femenina de 38 años trasplantada cuatro meses antes, asintomática y con pruebas de función hepática anormales (*Cuadro I*). En un Doppler de control se encontró estenosis de la vena porta con aceleración en la velocidad de flujo de 28.6 cm/seg en la porción preestenótica, a 105.5 cm/seg en la zonaestenótica (*Figura 1*). La lesión se comprobó por venografía transhepática de la porta y se realizó angioplastia (*Figura 2*). Se colocó un Wallstent de 12 mm de diámetro para tratar estenosis residual (*Figura 3*).

### Cuadro I.

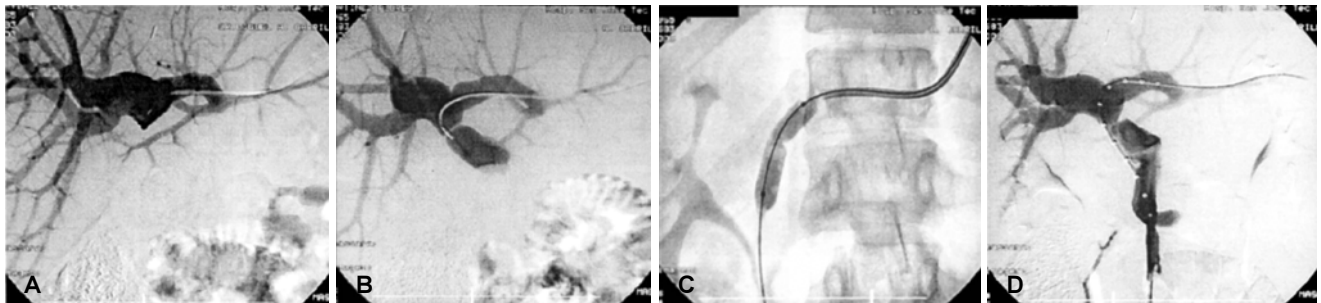
Prueba de función hepática	Paciente	Rango normal
Bilirrubina total	0.8 mg/dL	0.1-1.2 mg/dL
Bilirrubina directa	0.3 mg/dL	0.1-0.3 mg/dL
Bilirrubina indirecta	0.5 mg/dL	0.1-1.0 mg/dL
Aspartatoaminotransferasa (AST)	67 U/L	7-27 U/L
Alaninaminotransferasa (ALT)	138 U/L	8-30 U/L
Fosfatasa alcalina	139 U/L	25-90 U/L



**Figura 1.** (A y B) Doppler dúplex y a color que muestran la estenosis de la vena porta con aceleración en la velocidad hasta de 105.5 cm/seg.

**Cuadro II.**

Prueba de función hepática	Paciente	Rango normal
Bilirrubina total	1.2 mg/dL	0.1-1.2 mg/dL
Bilirrubina directa	0.2 mg/dL	0.1-0.3 mg/dL
Bilirrubina indirecta	1.0 mg/dL	0.1-1.0 mg/dL
Aspartatoaminotransferasa (AST)	18 U/L	7-27 U/L
Alaninaminotransferasa (ALT)	14 U/L	8-30 U/L
Fosfatasa alcalina	78 U/L	25-90 U/L



**Figura 2.** (A y B) Venografía portal transhepática que muestra y confirma la estenosis observada en el Doppler. (C y D) Dilatación con balón y venografía de control que muestra estenosis residual.

### Caso 2

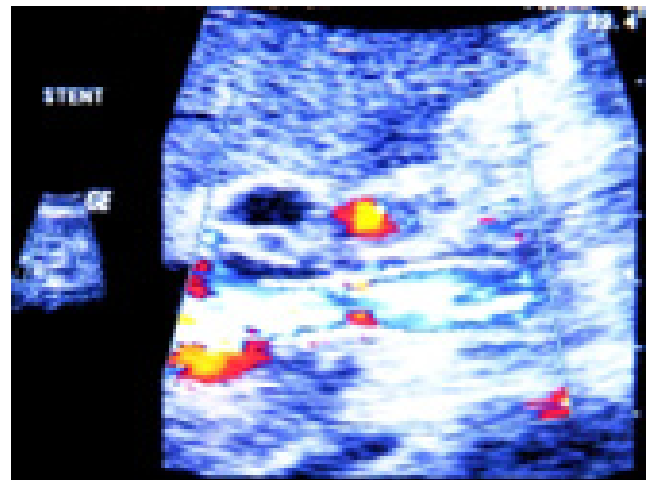
Masculino de 35 años trasplantado hace nueve meses. Presentó sangrado de tubo digestivo alto. Una endoscopia realizada en su lugar de residencia reveló várices esofágicas sangrantes que fueron esclerosadas endoscópicamente. Las pruebas de función hepática eran normales (*Cuadro II*). El Doppler mostró flujo portal intrahepático muy lento y una imagen sospechosa de estenosis en su porción extrahepática, de difícil valoración por interposición de intestino. El cirujano que realizó el trasplante mencionó que la vena porta del paciente era mayor que la del donador (una de las causas conocidas de estenosis). La estenosis se confirmó por venografía portal transhepática que además mostró grandes varices esófago-gástricas y mesentéricas. Se realizó angioplastia de la porta (*Figura 4*). No se colocó Stent pues no logramos conseguir uno del diámetro adecuado (14 mm) con los diferentes proveedores de la ciudad.

En ambos casos el trayecto transhepático fue embolizado con Gel Foam. No se presentaron complicaciones transoperatorias ni postoperatorias en ninguno de los dos casos.

Actualmente ambos pacientes se encuentran asintomáticos y sin evidencia de reestenosis.

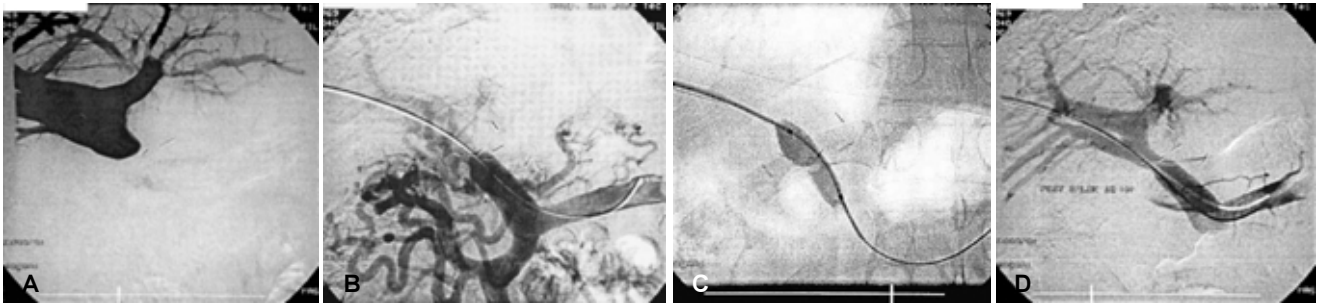
### Discusión

La angioplastia ha tenido buenos resultados en el tratamiento de las estenosis de la arteria hepáti-



**Figura 3.** Doppler color que muestra el Stent colocado para tratar la estenosis residual posdilatación (Wallstent).

ca y de la vena porta, resuelve las alteraciones clínicas y bioquímicas y previene la necesidad de re-trasplante por falla del injerto. El uso de Stents es una práctica común en el tratamiento de las estenosis de la arteria hepática; sin embargo, en las estenosis de la vena porta sólo se reporta dilatación con balón. Al parecer, el uso rutinario de Stents en estas lesiones de la porta todavía no se ha justificado en la literatura, a pesar de que la recurrencia de la estenosis hace necesaria la reintervención, que en



**Figura 4.** (A y B) Venografía portal transhepática que muestra estenosis en la anastomosis portal y várices mesentéricas. (C) Dilatación con balón. (D) Venografía de control que muestra flujo en porta, ausencia de llenado de várices y la asimetría entre el tamaño de la porta del receptor y la del injerto.

algunas series llega a ser hasta de 13%.<sup>10</sup> El uso de Stents se ha reservado para el tratamiento de estenosis residuales.<sup>11</sup>

### Conclusiones

En los pacientes con hígado trasplantado las intervenciones de la vena porta por vía transhepática son factibles, seguras y útiles para preservar la función del órgano y evitar retrasplante.

Es necesario un mayor número de pacientes y seguimiento a largo plazo para determinar la utilidad del uso rutinario de stents en las estenosis de la vena porta en pacientes con trasplante de hígado ortotópico.

Para la ejecución y desarrollo de este tipo de procedimientos altamente especializados en nuestro país, es necesario contar con el apoyo de las compañías proveedoras para el suministro oportuno de los materiales necesarios.

### Referencias

- Federle M, Kapoor V. Complications of liver transplantation: imaging and intervention. *Radiol Clin N Am* 2003; 41: 1289-305.
- Glockner JF, Forauer AR. Vascular or ischemic complications after liver transplantation. *AJR Am J Roentgenol* 1999; 173: 1055-9.
- Wozney P, Zajko AB, Bron KM, et al. Vascular complications after liver transplantation: a 5-year experience. *AJR Am J Roentgenol* 1986; 147: 657-63.
- Dodd III GD, Memel DS, Zajko AB, et al. Hepatic artery stenosis and thrombosis in transplant recipients: Doppler diagnosis with resistive Index and systolic acceleration time. *Radiology* 1994; 192: 657-61.
- Glockner JF, Forauer AR, Solomon H, et al. Threedimensional gadolinium-enhanced MR angiography of vascular complications after liver transplantation. *AJR Am J Roentgenol* 2000; 174: 1447-53.
- Zajko AB, Campbell WL, Logsdon GA, et al. Cholangiographic findings in hepatic artery occlusion after liver transplantation. *AJR Am J Roentgenol* 1987; 149: 485-9.
- Langnas AN, Manijo W, Stratta RJ, et al. Vascular complications after orthotopic liver transplantation. *Am J Surg* 1991; 161: 76-83.
- Quiroga S, Sebastia C, Margarit C, et al. Complications of orthotopic liver transplantation: spectrum of findings with helical CT. *Radiographics* 2001; 21: 1085-102.
- Rossi AR, Pozniak MA, Zarvan NP. Upper inferior vena cava anastomotic stenosis in liver transplant recipients: Doppler US diagnosis. *Radiology* 1993; 187: 387-9.
- Zajko AB, Sheng R, Bron K, et al. Percutaneous transluminal angioplasty of venous anastomotic stenoses complicating liver transplantation: intermediate-term results. *J Vasc Interv Radiol* 1994; 5: 21-6.
- Olcott EW, Ring EJ, et al. Percutaneous transhepatic portal vein angioplasty and stent placement after liver transplantation: early experience. *JVIR* 1990; 1: 17-22.
- Legmann P, Costes V, Tudoret L, et al. Hepatic artery thrombosis after liver transplantation: diagnosis with spiral CT. *AJR Am J Roentgenol* 1995; 164: 97-101.
- Katyal S, Oliver III JH, Buck DG, et al. Detection of vascular complications after liver transplantation: early experience in multislice CT angiography with volume rendering. *AJR Am J Roentgenol* 2000; 175: 1735-9.
- Crossin JD, Muradali D, Wiison S. Ultrasound of liver transplants: normal and abnormal. *Radiographics* 2003; 23: 1093-114.